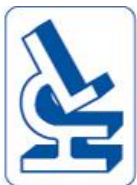

# Place de l'arthroscopie dans les fractures du genou

Pr E. Servien, P Neyret  
Hôpital de la Croix-Rousse-GH Nord  
DIU chirurgie du genou 2016



# Introduction

- ⊕ Orif sous arthroscopie
- ⊕ ORIF + contrôle intraarticulaire sous arthroscopie

arthroscopic-assisted reduction and internal fixation  
(AARIF)

# Place de l'arthroscopie

- ⊕ Evidence based medicine +++
  - Meilleure réduction : contrôle intraarticulaire
  - Infection

# Fracture du plateau tibial

Arthroscopie systématique +++ (AARIF)

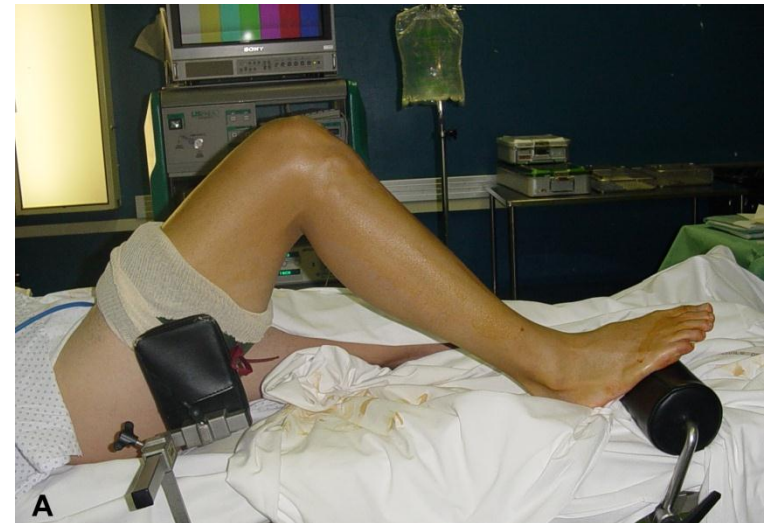- ↘ Morbidité
- Vue directe des lésions intraarticulaires

Hong-Wei et al.

*Clinical and radiological outcomes following arthroscopic assisted management of tibial plateau fractures: a systematic review, KSSTA (2015) 23:3464–3472*

# Installation

- Décubitus dorsal
- Garrot pneumatique
- Amplificateur de brillance
- Arthroscopie 1ere?  
Evacuer l'hémarthrose



# Technique

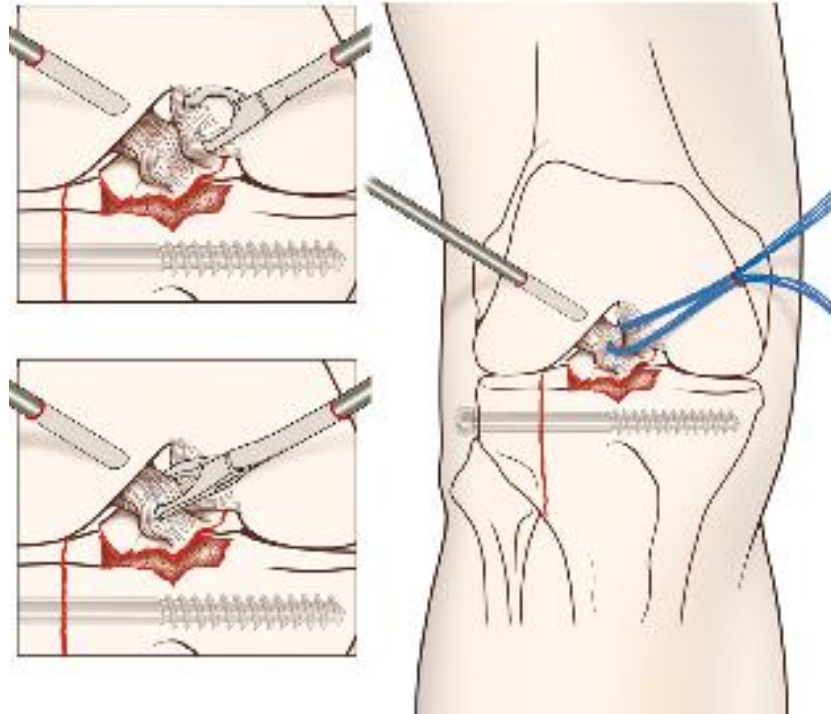
- Ostéosynthèse « classique » de la fracture du plateau tibial  
Amplificateur de brillance
- Contrôle de la réduction sous arthroscopie : cartilage+++

*Orthop Traumatol Surg Res. 2011 Feb;97(1):44-50. Percutaneous fixation of tibial plateau fractures under arthroscopy: a medium term perspective. Siegler J1, Galissier B, Marcheix PS, Charissoux JL, Mabit C, Arnaud JP.*

# Technique

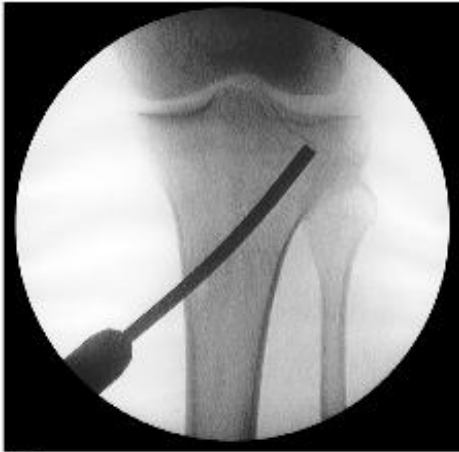

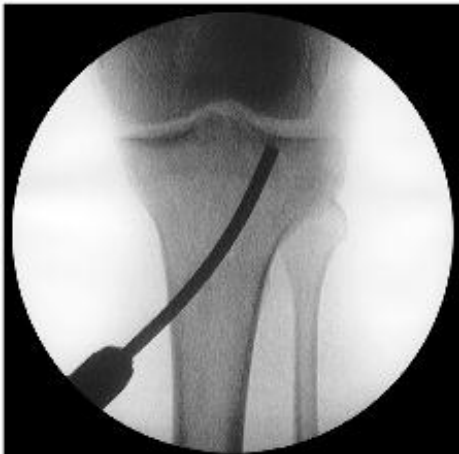Fig. 3-A



COPYRIGHT © 2010 BY THE JOURNAL OF BONE AND JOINT SURGERY, INCORPORATED

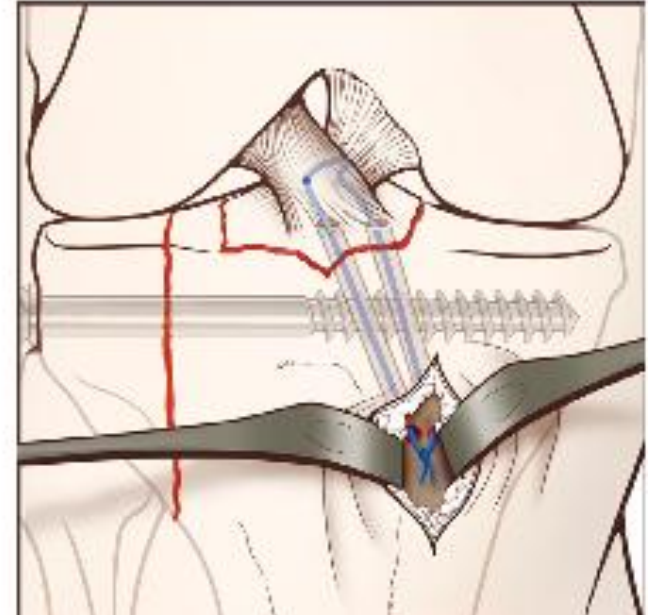
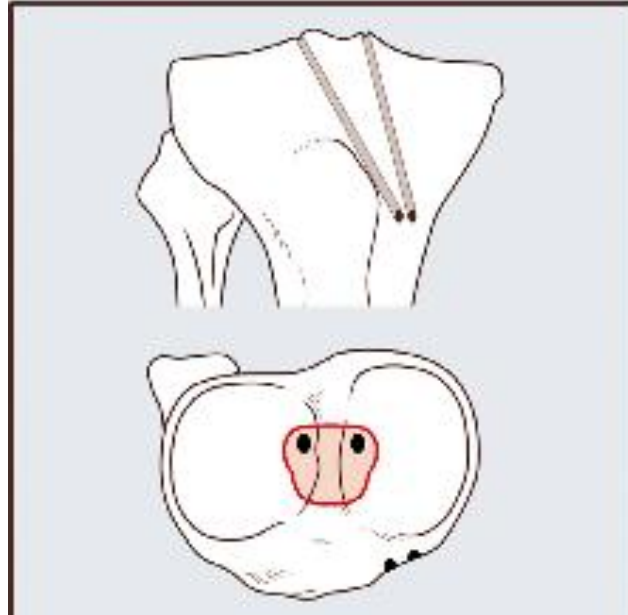
## Combined Arthroscopic Treatment of Tibial Plateau and Intercondylar Eminence Avulsion Fractures

By Francesco Di Caprio, MD, Roberto Buda, MD, Riccardo Ghermandi, MD, Alberto Ferruzzi, MD, Antonio Timoncini, MD, Alessandro Parma, MD, and Sandro Giannini, MD

# Technique



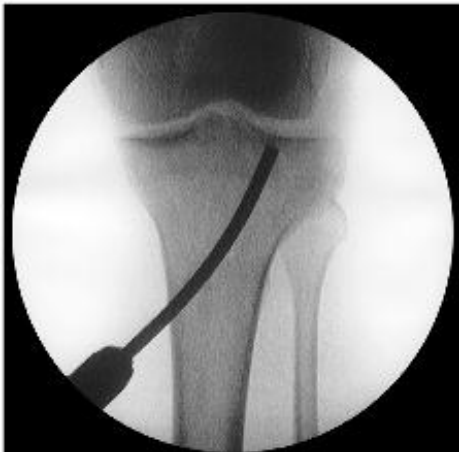Fig. 3-A



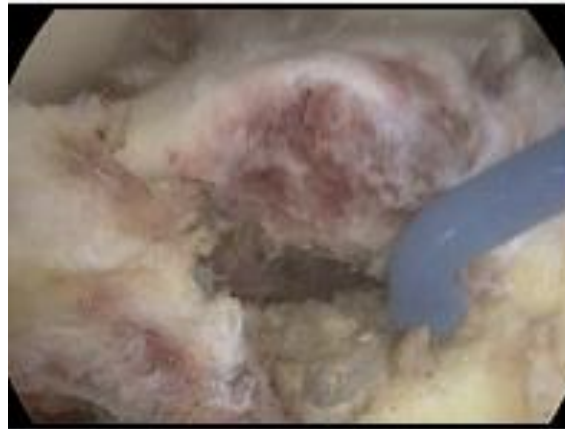
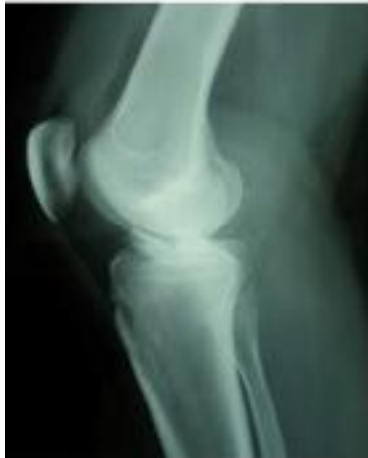COPYRIGHT © 2010 BY THE JOURNAL OF BONE AND JOINT SURGERY, INCORPORATED

## Combined Arthroscopic Treatment of Tibial Plateau and Intercondylar Eminence Avulsion Fractures

By Francesco Di Caprio, MD, Roberto Buda, MD, Riccardo Ghermandi, MD, Alberto Ferruzzi, MD, Antonio Timoncini, MD, Alessandro Parma, MD, and Sandro Giannini, MD



# Fracture du massif des épines tibiales



The Knee 21 (2014) 833–839



Contents lists available at ScienceDirect

The Knee



An original arthroscopic fixation of adult's tibial eminence fractures using the Tightrope® device: A report of 8 cases and review of literature

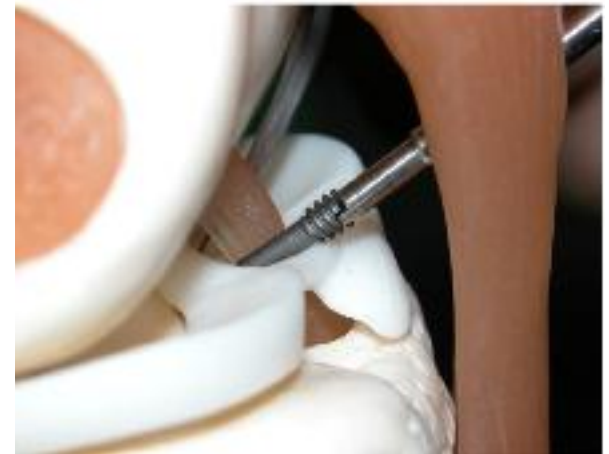
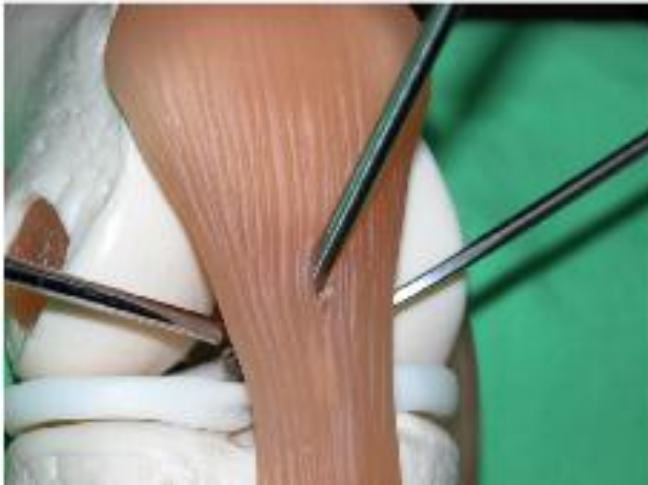
Bruno Faivre <sup>a,b,\*</sup>, Horea Benea <sup>a,c</sup>, Shahnaz Klouche <sup>a,b</sup>, Florent Lespagnol <sup>a,b</sup>,  
Thomas Bauer <sup>a,b</sup>, Philippe Hardy <sup>a,b</sup>

# Technique

Portes d'entrée :

- AL § AM « classiques » :
- Vissage ? Voie accessoire de Gillquist (transtendineuse)

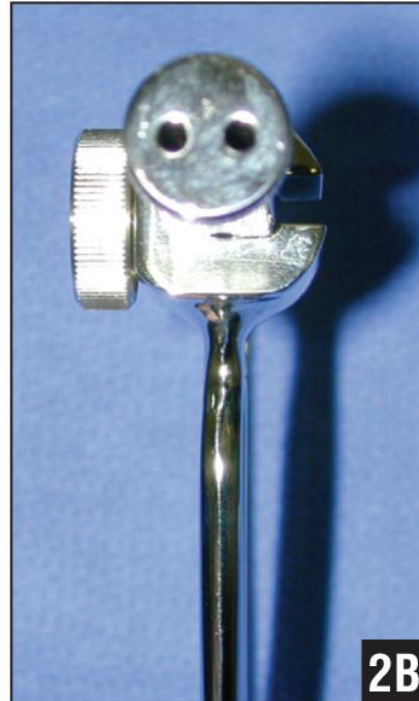
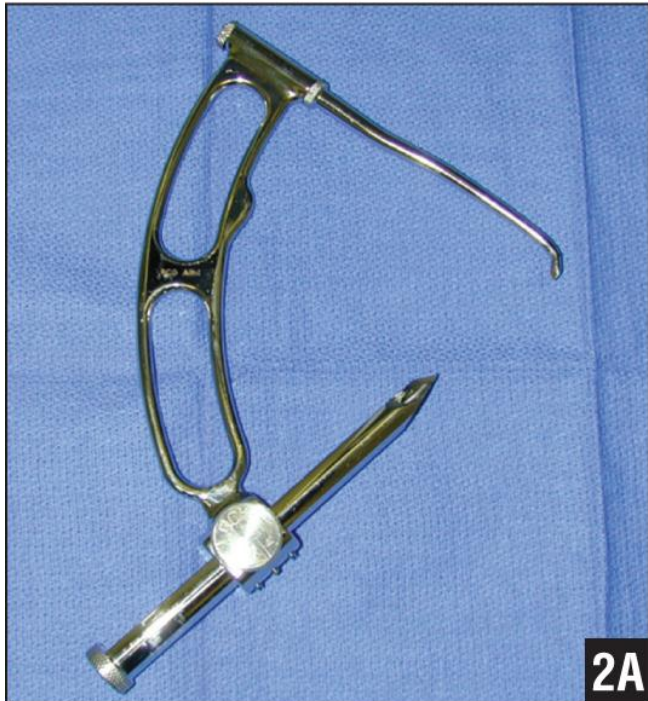

# Technique

Autre possibilité

Viseur tibial

Canon simple ou double



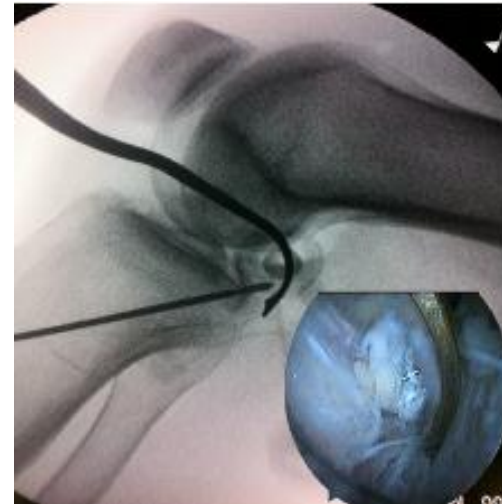
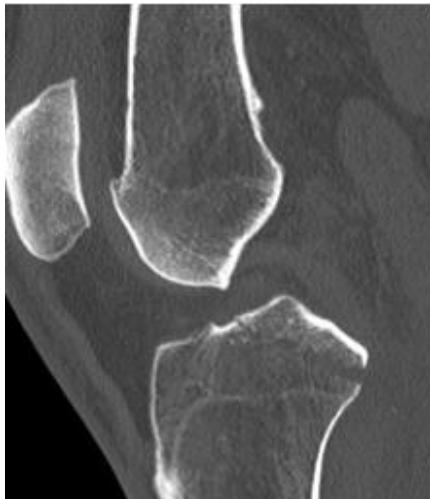# Avulsion-Fracture rétrospinale

Knee Surg Sports Traumatol Arthrosc (2012) 20:996–999  
DOI 10.1007/s00167-011-1702-y

KNEE

## Fixation of posterior cruciate ligament avulsion fracture with the use of a suspensory fixation

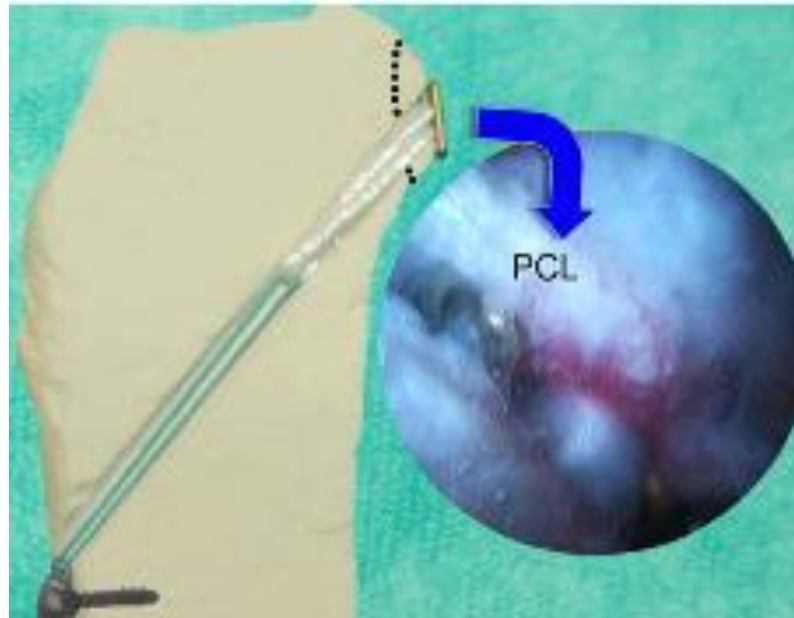
Anthony Wajsfisz · Konstantinos G. Makridis ·  
Jean-Yves Van Den Steene · Patrick Djian



# Fracture du massif des épines tibiales

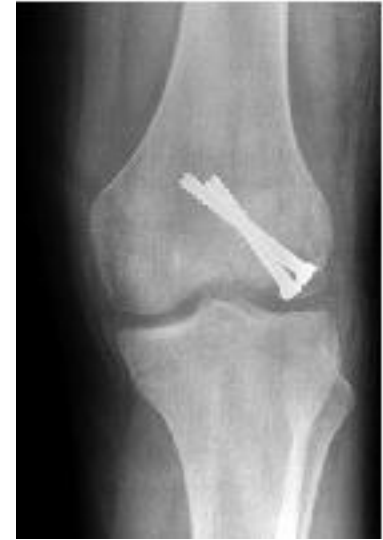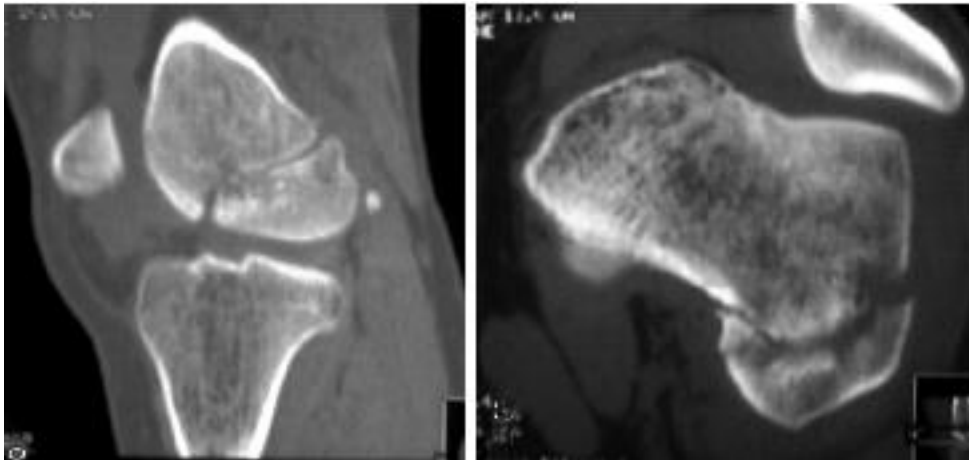
Chen et al, Arthroscopic suture fixation for avulsion fractures in the tibial attachment of the posterior cruciate ligament.

Arthroscopy, 2012 ;28(10):1454-63



# Fracture condyle fémoral

- Fracture ostéochondrale
- Arthroscopie systématique +++ (AARIF)
- vissage +/- ciel ouvert
  - Fracture du condyle ( Hoffa / Trélat)



# Fracture condyle fémoral

- Fracture ostéochondrale
- Fracture du condyle ( Hoffa/ Trelat)

Vis canulées + amplificateur de brillance

# Fracture de rotule

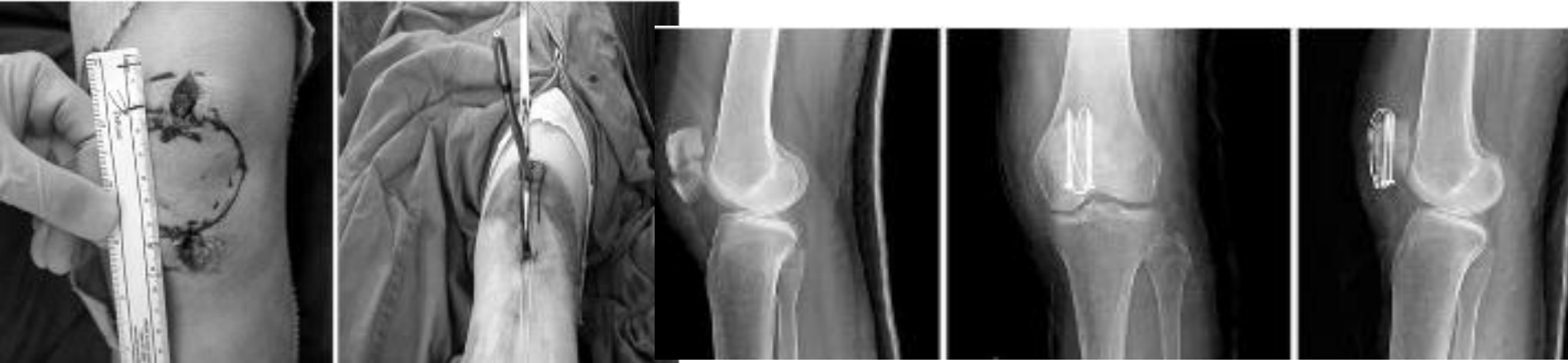- Pas d'indication de l'arthroscopie dans les fractures comminutives
- Intéressant dans les fractures moins complexes

Gain « esthétique »

Évite une large arthrotomie



# Fracture de rotule



## Technical Note

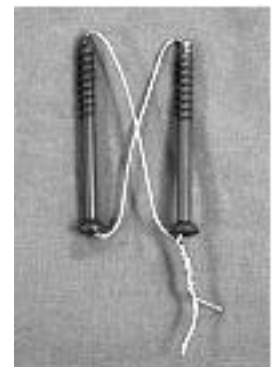
Knee Surg Relat Res 2013;25(4):215-219  
<http://dx.doi.org/10.5792/ksrr.2013.25.4.215>  
pISSN 2234-0726 · eISSN 2234-2451

**KSRR**  
Knee Surgery & Related Research

## Percutaneous Cannulated Screws with Tension Band Wiring Technique in Patella Fractures

Jin-Ho Cho, MD

Department of Orthopaedic Surgery, Inje University Ilsan Paik Hospital, Goyang, Korea



# Conclusion

Arthroscopie et fracture du genou :

- Rôle +++ pour les # du plateau tibial
- Contrôle de la réduction
- Evaluation des lésions chondrales ( pronostic)
- Lésions intraarticulaires associées

# Conclusion

Arthroscopie et fracture du genou :

- Matériel adapté ( vis cannulées)
- Amplificateur de brillance
- Contrôler les loges musculaires
- Viseur pour chirurgie ligamentaire